



UNCUYO
UNIVERSIDAD
NACIONAL DE CUYO

FO
FACULTAD DE
ODONTOLOGÍA



UNIVERSIDAD NACIONAL DE CUYO
FACULTAD DE ODONTOLOGIA

TRABAJO FINAL PARA OPTAR AL TITULO DE ESPECIALISTA EN
ENDODONCIA

**TRATAMIENTO DE PERFORACIONES EN
ENDODONCIA**

ALUMNO: OD. ALMIRON FELIX ESTEBAN.
DIRECTOR: ESP. OD. ANSELMI ALBERTO.
MENDOZA- JUNIO 2020.

ÍNDICE

Resumen.....	pág. 3
Introducción.....	pág. 4
Caso Clínico.....	pág. 15
Discusión.....	pág. 19
Conclusión.....	pág. 27
Referencias Bibliográficas.....	pág. 28

RESUMEN

Las perforaciones radiculares, como una posible complicación durante un tratamiento de conducto radicular pueden aumentar el riesgo de fracaso en el diente afectado. Los factores que influyen son: la ubicación y el tamaño de la perforación, una posible colonización microbiana del sistema endodóntico, el lapso de tiempo entre la ocurrencia de la perforación y la reparación, y el material de relleno. La descontaminación en el sitio de la perforación y en el sistema de conducto radicular restante es esencial para el éxito a largo plazo. Para la mayoría de los casos, un retratamiento ortógrado con reparación de perforación representa un enfoque razonable basado en la causalidad. Este trabajo tiene la finalidad de establecer las diferentes causas y tratamientos de las perforaciones radiculares y en el se expone el tratamiento de una perforación radicular a nivel del tercio cervical de un primer premolar superior, ocurrido por errores en las maniobras realizadas durante la apertura coronal. El abordaje fue quirúrgico por el tamaño y la ubicación de la perforación. Y el material empleado para su resolución fue MTA. Los resultados que se observan a corto plazo son positivos.

INTRODUCCIÓN

La perforación del conducto radicular es una comunicación que surge entre el periodonto y el espacio pulpar.

Las perforaciones pueden ser patológicas, como resultados de caries o efectos de resorción, pero comúnmente ocurren de forma iatrogénicas (durante o después del tratamiento de conducto radicular). Las perforaciones que ocurren durante el tratamiento de conducto representan hasta el 10 % de todos los casos de endodoncias fallidas. La infección bacteriana que surge del conducto radicular o de los tejidos periodontales, o de ambos, evita la curación y provoca secuelas inflamatorias donde la exposición de los tejidos de soporte están expuestos. Por lo tanto, pueden surgir afecciones dolorosas, supuraciones que resultan en dientes sensibles, abscesos y fistulas, incluidos los procesos de resorción óseas (Sameeh Mansour Attar., 2018).

Cuando la anatomía no es perfectamente entendida, la probabilidad de incurrir en errores de procedimiento aumenta en gran medida. El irrespeto por la anatomía, o su no comprensión, puede originar escalones, rectificaciones, falsos trayectos y perforaciones. Las perforaciones radiculares son uno de los riesgos que se toman al tratar endodónticamente los dientes; de nosotros depende que este accidente no sea el final del diente afectado. Actualmente contamos con muchas herramientas diagnósticas, materiales y técnicas adecuadas para el manejo de estas situaciones.

Una perforación con comunicación hacia los tejidos de soporte podrá no ser necesariamente causa de inflamación irreversible y fracaso. Cuando existe infección bacteriana o se aplica un material reparador irritante, no se verifica la curación, y la consecuencia podría ser la retracción gingival hasta el área de la perforación, la inflamación y la reabsorción radicular. Pero, si se logra mantener la asepsia y utilizar un material reparador biocompatible, será posible obtener una reparación de la perforación y la recuperación de la salud periodontal (Machado., 2016).

Dentro de los factores de importancia para el pronóstico y su tratamiento hay que tener en cuenta el hecho de que una perforación radicular se pueda tratar con éxito y que depende de si la perforación se puede reparar de tal manera que se pueda prevenir o evitar las bacterias en la zona de perforación. Una serie de factores que incluyen: el tiempo desde la perforación hasta la detección, el tamaño y la forma de la perforación, así como su ubicación impactan en los potenciales para controlar la infección en el sitio de la perforación (Igor *et al.*, 2016).

El tiempo entre la ocurrencia de la perforación y la realización de un tratamiento se ha señalado como factor importante en la cicatrización. Las cicatrizaciones más favorables ocurren cuando las perforaciones son selladas inmediatamente. De este modo disminuye la probabilidad de la infección con un mejor ambiente perirradicular alrededor de la perforación. Seltzer y colaboradores estudiaron 22 perforaciones en monos; fueron tratadas en diferentes rangos de intervalo, desde inmediatamente hasta 10 meses después. El periodonto fue dañado en todos los dientes involucrados; pero el daño más severo se encontró en las perforaciones sin tratar y en los dientes que fueron tratados más tardíamente. Beavers encontró una alta tasa de éxito, en cicatrización periodontal, atribuida principalmente a una obturación inmediata de las perforaciones y a la técnica aséptica. En otras palabras, buen selle y ausencia de infección (Beavers., 1996).

Teniendo en cuenta el tamaño de una perforación, las pequeñas están asociadas usualmente con menos destrucción del tejido y menor inflamación; además, la cicatrización es más predecible. Himel y colaboradores evaluaron el efecto de tres materiales sobre la reparación biológica de un defecto creado por medio de la perforación del piso de la cámara pulpar de dientes mandibulares posteriores, de perros. Encontraron que el pronóstico del tratamiento fue directamente proporcional al tamaño de la perforación. Parece lógico pensar que las perforaciones pequeñas tienen un mejor pronóstico, por ser más fáciles de sellar efectivamente, sin forzar el material de obturación dentro de los tejidos de soporte (Himel *et al.*, 2006).

La localización de la perforación es probablemente el factor más importante en el pronóstico del tratamiento. Una cercana proximidad de la perforación al surco gingival permitirá contaminación del sitio de la perforación, con bacterias de la cavidad oral, a través del surco. Además, si la herida es grande y no es tratada inmediatamente, la proximidad de la unión epitelial es crítica y la migración apical del epitelio hacia el sitio de la perforación creará un defecto periodontal (Beavers *et al.*, 1985).

Las Perforaciones recientes están asociadas con una perforación en la misma visita; si son tratadas inmediatamente y con técnica aséptica tienen un buen pronóstico; las perforaciones antiguas están asociadas con procedimientos operatorios accidentales, sin previo tratamiento, donde una infección bacteria puede establecerse y tienen mal pronóstico.

Considerando el tamaño las perforaciones pequeñas son las que se producen con instrumentos de endodoncia como las limas 15 y 20. El daño mecánico en el tejido es mínimo, y la probabilidad de que la perforación ocurra en condiciones asépticas

(irrigación con hipoclorito de sodio, uso de tela de caucho) la hace más favorable, pues la instauración de un proceso infeccioso es poco probable. Las perforaciones grandes pueden ocurrir en preparaciones para postes y producen un significativo daño tisular, y las posibilidades de infección, a partir de la saliva y la filtración, son mucho mayores.

La posición de la perforación (localización) se fija en relación con los tejidos de soporte y no solamente con su posición en la raíz. Las perforaciones coronales o localizadas coronal a la cresta ósea y el epitelio de unión; tienen un mal pronóstico. Las perforaciones crestaes están localizadas a nivel del epitelio de unión y del hueso alveolar; su pronóstico es pobre. Y las perforaciones apicales están localizadas apicalmente a la cresta ósea y al epitelio de unión; tienen buen pronóstico. Adicionalmente, las perforaciones laterales se consideran de buen pronóstico, pues, generalmente, pueden encontrarse tanto en coronal como en apical; el pronóstico de las perforaciones de furcación es malo ya que, usualmente, se encuentran cercanas a la cresta ósea y al epitelio de unión (Himel *et al.*, 1985).

La perforación radicular es uno de los accidentes operatorios que pueden ocurrir por una fresa mal dirigida durante la preparación de la cavidad de acceso, o durante la preparación de un espacio para la colocación de un perno. Además, un limado excesivo en el sector cervical de las raíces muy curvadas de molares, puede también causar perforaciones radiculares laterales. Las perforaciones radiculares de este tipo y la respuesta del tejido periodontal a ellas han sido estudiadas ampliamente. En general se dice que el pronóstico de estas perforaciones en los dos tercios apicales de las raíces es mucho mejor de aquellas que ocurren en el tercio cervical.

La reparación de las perforaciones puede realizarse intracoronalmente y/o por medio de cirugía. La terapia intracoronal generalmente precede a la cirugía. El objetivo fundamental de ambas técnicas es obtener un buen selle entre el diente y el material utilizado para la reparación. Esto puede ser afectado por la ubicación y el tamaño de la perforación, la habilidad del operador y las características del material empleado.

Las causas más frecuentes de una perforación radicular, es el uso indebido de fresas o instrumentos endodónticos durante la búsqueda de los conductos radiculares muy estrechos y tortuosos. La fresa tiene más efectos en el piso de la cámara pulpar y en el tercio coronal del conducto radicular, los instrumentos endodónticos actúan como causantes de perforaciones cuando son forzados en conductos curvos y estrechos en el tercio medio y apical.

La utilización de fresas en el piso de la cámara pulpar con el fin de buscar un conducto, conlleva el riesgo de debilitar y perforar el piso haciendo una comunicación con el periodonto en la bi o trifurcación.

En las técnicas de conformación del conducto radicular para una correcta obturación, hay varias que necesitan un ensanchamiento marcado del conducto en el tercio coronal, como en la técnica de preparación acampanada (flared preparation), campana invertida (reverse Flaring), etc. El ensanchamiento del tercio coronal se puede realizar con fresas de Gates – Gliden N° 1 y 2, cuando se exagera su uso en los dientes con anatomía delgada en los tercios coronal y medio como lo son los incisivos inferiores, primeros premolares superiores en la raíz mesiovestibular, se pueden ocasionar en cinta o en banda (Strip perforation) (Tobón *et al.*, 2000).

Con los instrumentos endodónticos mal dirigidos o forzados es posible hacer una falsa vía en la curvatura radicular. Cuan hay un conducto curvo y/o estrecho, la lima debe curvarse antes de introducirlas al conducto, para que siga el curso de la curvatura; los movimientos indicados para conformar el conducto, deben ser impulsión y tracción, el calibre no debe ser mayor que el de la lima N° 25 en curvas marcadas, porque las limas se vuelven muy rígidas y no siguen la forma del conducto. La mala utilización de las limas endodónticas en los conductos curvos y estrechos está dada por no precurvar el instrumento, hacerlo rotar y por utilizar instrumentos muy rígidos, todo esto puede ocasionar escalones o perforaciones de conductos o transportaciones apicales (Tobón *et al.*, 2000).

Cuando hay necesidad de hacer un retratamiento endodóntico, algunas veces deben quitarse las obturaciones de conducto hechas con pastas duras (cementos) con un instrumento rotatorio, este es un procedimiento muy agresivo que puede causar una perforación radicular lateral o en el piso de la cámara pulpar (Walton., 1997). En un conducto con un escalón o con un tapón dentinario, se puede perforar la raíz debido a la presión ejercida sobre la lima llevando a la perforación radicular hacia el periodonto.

Las perforaciones también las podemos clasificar en: a) Perforaciones iatrogénicas: frecuentemente se deben a la falta de atención de los detalles de la anatomía interna y una falla en la consideración de las variaciones anatómicas; de ahí la importancia de la toma y el análisis de las radiografías iniciales. Las perforaciones de la cámara pulpar pueden ocurrir cuando la cámara está casi totalmente calcificada, como resultado de un proceso de envejecimiento o como reacción a un trauma o a un irritante. Si el piso y el techo de la cámara pulpar están muy próximos, la perforación se puede presentar por

descuido, al introducir la fresa por el piso relativamente estrecho (Grossman., 1957). La perforación también puede generarse por un retiro inadecuado del techo de la cámara pulpar que, resultante de una dirección errada de la fresa, durante la preparación de la cavidad de acceso (Weissman., 1957). En un diente con malposición, la perforación puede resultar cuando la fresa no es bien angulada con relación al eje longitudinal del diente. Hay profesionales que recomiendan preparar la cavidad de acceso sin colocar el dique de goma, para visualizar mejor la corona del diente tratado en relación con las coronas de los dientes vecinos y de alguna forma, prevenir este tipo de accidentes. El estrecho diámetro mesio-distal, en el cuello de los premolares inferiores y la inclinación hacia lingual de sus raíces, incrementa la frecuencia de las perforaciones coronales en estos dientes (Grossman., 1957); b) Perforaciones en cinta (strippings): pueden resultar del ensanchamiento excesivo del tercio coronal de conductos curvos estrechos o por adelgazamiento extremo de las paredes radiculares con una eventual perforación (Allan., 1997). El gran tamaño y bordes irregulares hacen del sellado de esta perforación una tarea un poco complicada. Los instrumentos endodónticos intentan enderezarse por sí mismos, dentro de estos conductos y causan escalones o perforaciones de la pared de la furcación o en el tercio apical cuando hay una curvatura marcada. Esto puede evitarse con el precurvado de las limas o con el uso de limas de níquel-titanio. El área de la furcación en el tercio coronal de las raíces estrechas curvas se ha descrito como zona de peligro («danger zone») (Weissman., 1957); hay menos estructura dentaria en este sector, comparada con la pared externa del conducto. Una tendencia a remover dentina de esta zona incrementa la frecuencia de perforaciones en cinta, especialmente con preparaciones de acceso, que no son en línea recta. Estas perforaciones ocurren, usualmente, sobre la superficie distal de las raíces mesiovestibulares de molares superiores y las raíces mesiales de los molares inferiores cerca del área de la furcación (Mohammed Saed *et al.*, 2016).

Las perforaciones en el nivel del tercio medio radicular de los conductos con nódulos pulpares, corrección de escalones o en el sobrepaso de instrumentos fracturados, un instrumento en una mala orientación durante la búsqueda de un conducto radicular puede resultar en la creación de un falso conducto especialmente en raíces curvas. Otra causa de este tipo de perforaciones es el uso inadecuado de instrumentos rotatorios en la preparación para postes y núcleos.

Las perforaciones apicales pueden ocurrir como resultado de la instrumentación del conducto radicular más allá de su foramen apical anatómico. La transportación de la

región apical puede ocurrir por el enderezamiento del instrumento, por sí mismo, apicalmente, dentro de los conductos curvos cortando la pared dentina externa de la curvatura más que la pared interna. Si la preparación continúa puede producir una perforación tipo zipping.

La prevención de las perforaciones radiculares iatrogénicas ha sido explicada por diversos autores, quienes, basados en su experiencia, dan algunas recomendaciones. Por ejemplo, Harris estipuló que la perforación puede prevenirse con un adecuado acceso al conducto radicular, doblando los instrumentos para acomodarse a la curvatura del conducto antes de insertarlos. Sin embargo, el advenimiento de limas de níquel-titanio, con flexibilidad mejorada, permite a las limas seguir la curvatura del conducto. Esto hace que ya no sea necesario precurvar las limas (Weisrnan., 1957). Harris propone que la preparación del espacio para postes con el uso de limas o ensanchadores (reamers), y con solvente, es más segura que el uso de fresas, aunque puede dañar el remanente de gutapercha en apical.

Por otro lado, en las perforaciones por resorciones, se observa que la comunicación entre el espacio pulpar y las estructuras periodontales pueden ocurrir como resultado de un proceso resortivo, si a éste se le ha dado el tiempo necesario. Esta resorción puede ser interna o externa (Allarn., 1997). La resorción interna es un proceso fisiológico o patológico, originado en la cavidad pulpar, resultado de la pérdida de estructuras radiculares (Manoel., 2016). Aunque el trauma, la inflamación pulpar y la pulpotomía con hidróxido de calcio han sido sugeridas como posibles causas de la resorción radicular interna, la causa exacta es incierta (Manoel., 2016). Este proceso es usualmente asintomático y puede destruir fácilmente el diente, en casos no tratados. La resorción externa, que lleva a una perforación, ha sido atribuida principalmente al trauma por el aplastamiento del ligamento periodontal y, posiblemente, la muerte pulpar induce reacciones inflamatorias, que culminan en una actividad odontoclástica (Manoel., 2016). El tejido inflamatorio en las bolsas periodontales ha sido sugerido como otro mecanismo de resorción externa (Mohammed Saed *et al.*, 2016). Aunque se han reportado casos de resorción externa después de procedimientos de blanqueamiento (Mohammed Saed *et al.*, 2016), ésta también puede ser idiopática y, generalmente, produce un despuntamiento del ápice. La naturaleza de éste proceso resortivo es probablemente sistémica; su ocurrencia es poco frecuente (Mohammed Saed *et al.*, 2016).

Se pueden producir perforaciones por caries en el caso de la invasión del piso de la cámara pulpar y su subsiguiente extensión hacia la furcación, en casos de gran negligencia. Sin embargo, esto no se considera, generalmente, una perforación endodóntica, sino un problema restaurador- periodontal (Weisrnan., 1957).

Un diagnóstico preciso es fundamental para el tratamiento adecuado de una perforación. Mientras más precoz sea el diagnóstico, más precoz será el tratamiento y mejor el pronóstico. Por lo tanto, es esencial estar alerta a los signos y los síntomas que caracterizan una perforación, así como de los exámenes complementarios que pueden confirmarlo. Sin embargo, aunque a veces el diagnóstico es evidentemente claro, en otros casos son difíciles de confirmar. Los signos más característicos son la hemorragia y el dolor durante la instrumentación o preparación para colocación de un perno. El sangrado puede ser detectable únicamente a través de conos de papel, siempre y cuando la perforación sea pequeña.

Radiográficamente, una perforación puede ser evidenciada utilizando instrumentos radiopacos y radiografías en ángulos diferentes. Otra posibilidad es la colocación de Ca(OH)_2 radiopaco en el conducto, lo que llevará a su salida a través de la perforación. Pero, en ocasiones, la superposición de estructuras anatómicas o materiales radiopacos puede cubrir o impedir su observación. Además, si la perforación se ubica en la cara vestibular o lingual/palatina de la raíz, el diagnóstico radiográfico puede ser muy difícil (Manoel., 2016).

Otro medio que puede ser útil para el diagnóstico es la utilización de un localizador apical electrónico. Una lectura más corta que la longitud inicial indica la incidencia de la perforación. El localizador es más confiable que las radiografías y ayuda a determinar, con mayor precisión, la ubicación de la perforación (Marroquín *et al.*, 2018).

El microscopio operatorio es un arma valiosísima tanto en el diagnóstico como en el tratamiento de una perforación, ya que permite observar la perforación, además de permitir la evaluación visual de su gravedad.

En la actualidad, está disponible un excelente medio complementario de diagnóstico: la tomografía computarizada de haz cónico, o cone beam computed tomography (CBCT). Su sensibilidad para algunos tipos de perforación, como el tipo “strip”, es considerablemente superior al de la radiología normal, aunque en otros tipos de perforación no se traduzca en unja mejora significativa de la capacidad de diagnóstico. Sin embargo,

en cualquier caso, permite una mejor evaluación de la ubicación, de las dimensiones y de la gravedad de la perforación (Shokri *et al.*, 2018).

La reparación de las perforaciones se puede llevar a cabo mediante dos vías; una no quirúrgica, abordando el defecto por vía interna a través del diente, o quirúrgicamente, utilizando un abordaje externo a través de los tejidos perirradiculares. En general, la reparación no quirúrgica de la perforación será el método de elección principal, ya que habitualmente es menos invasiva, evitando así la destrucción de los tejidos perirradiculares y si el procedimiento es adecuado, llevara consigo también un correcto control de la infección (Hargreaves *et al.*, 2011). Sin embargo, si el defecto supone un tiempo de operatoria muy prolongado, un aumento de costes para el paciente y es de difícil acceso por la vía no quirúrgica, mejorando este por vía quirúrgica, será esta última la vía de abordaje de elección. Si existe demora en la reparación de una perforación podría suponer el desarrollo de un extenso defecto periodontal y en este caso también estaría indicado el abordaje quirúrgico (Hargreaves *et al.*, 2011).

Las perforaciones lineales que se provocan en la superficie distal de las raíces mesiales de molares maxilares y mandibulares suelen ser inaccesibles, difíciles de reparar quirúrgicamente, el acceso visual y quirúrgico es limitado y la eliminación ósea necesaria para obtener acceso a la región de la perforación, por lo general, ocasiona un defecto óseo superior. Esta situación clínica obliga a tener en consideración el reimplante intencional, la resección radicular o la hemisección (Steven *et al.*, 2011).

Las perforaciones del tercio medio de la raíz se tratarán accediendo a través del conducto, si la situación lo permite. Si en este caso, el defecto radicular que provoca la perforación es extenso, estará indicado elevar un colgajo mucoperióstico completo, identificar la perforación y efectuar la reparación con un material adecuado. Si la perforación está situada en el tercio apical se puede abordar a través del conducto como si fuera un conducto lateral o habrá que considerar una resección apical radicular que se extienda por encima de la perforación realizando la retro obturación del conducto (Steven *et al.*, 2011).

El material ideal para el sellado de las perforaciones debe tener las siguientes características: a) excelente capacidad de sellado; b) biocompatible; c) bioactivo (inducir cementogénesis y osteogénesis, capaz de promover la regeneración de los tejidos perirradiculares); d) no reabsorbible; e) radiopaco; f) bacteriostático; g) fácil de manipular; h) dimensionalmente estable; i) insoluble en los fluidos tisulares; j) estéticamente aceptable.

Entre los materiales que han sido usados para el sellado de las perforaciones radiculares podemos encontrar: a) Amalgama: podemos definir la amalgama como la aleación en la que el mercurio es uno de sus principales componentes (Anusavice *et al.*, 2004). Históricamente, la amalgama ha sido un material ampliamente usado en odontología. Principalmente se utiliza como material de restauración en el tratamiento de la caries dental, pero también ha sido utilizado en el tratamiento de las perforaciones radiculares (Kakani *et al.*, 2015). Actualmente su uso en la reparación de las perforaciones radiculares es muy excepcional, ya que presenta muchas deficiencias, como pueden ser su baja capacidad de sellado en este campo, su deficiente biocompatibilidad o la producción de tinciones dentales; b) Yeso París: Colocar un material de reparación que proporcione un sellado adecuado es una tarea difícil, esto lo podemos conseguir a veces aplicando una matriz (Kakani *et al.*, 2015). Esta matriz debe ser biocompatible y reabsorbible como es el caso del yeso París (Jantarat *et al.*, 1999). En un estudio comparativo se demostró que cuando el yeso París se emplea como matriz en la reparación de perforaciones de furcación, el sellado de la amalgama mejora, este sellado es incluso superior al que se obtiene cuando se empleaba el cemento Ketac Silver como reparador (Jantarat *et al.*, 1999); c) Óxido de zinc Eugenol: este cemento ha sido muy utilizado en la obturación de conductos radiculares y concretamente el desarrollado por Rickert, ha sido el producto estándar que han utilizado los odontólogos durante años para este fin, sin embargo, este material presentaba algunos inconvenientes como la producción de tinciones dentales (Ingle *et al.*, 2005). Este cemento también se ha utilizado en la reparación de perforaciones radiculares, pero presentaba algunas deficiencias, como se demuestra en un estudio realizado sobre animales en el que mostraba un pronóstico de reacciones inflamatorias (Ingle *et al.*, 2005); d) Súper Eba: se utilizó para sellar las perforaciones del piso de la cámara pulpar o la pared del conducto radicular. Tiene propiedades ventajosas tales como su facilidad de manipulación y su excelente compatibilidad biológica con los tejidos periapicales. La alta adhesividad y adaptación a las paredes dentinarias son ventajas adicionales (Ingle *et al.*, 2005); e) IRM: este material es un cemento temporal formado a base de óxido de zinc y eugenol. Su duración oscila desde algunos días a semanas. Generalmente provoca baja irritación en los tejidos, ya que en el momento de colocación su pH se aproxima a 7 (Anusavice *et al.*, 2004). Mannocci demostró que el IRM proporciona un mejor sellado que la amalgama presentando menos fugas (Ingle *et al.*, 2005); f) Gutapercha: fue introducido por Bowman en 1987 y desde entonces es el material más utilizado en endodoncia. Este

material presenta muchas ventajas como su plasticidad, facilidad de manejo y su toxicidad relativamente baja. Entre los principales inconvenientes, podemos destacar su falta de adhesión a la dentina o la tendencia a separarse de las paredes del conducto debido a su elasticidad (Ingle *et al.*, 1995); g) Ionómero de vidrio: en principio, uno de los objetivos para lo que se creó este material fue para ser utilizado en restauraciones estéticas en el frente anterior. Debido a su potencial en la prevención de caries, se ampliaron los usos de este, entre los que encontramos la reparación de perforaciones radiculares (Himel *et al.*, 1999). Se ha constatado que el ionómero de vidrio causa poca irritación en los tejidos y tiene baja toxicidad, sin embargo se presentan dudas acerca de su capacidad de sellado ya que se han observado fracasos en la adherencia a la dentina (Himel *et al.*, 1999); h) Ionómero de Vidrio Modificado Con Metal: este material presenta mejor capacidad de sellado que la amalgama, el cavit o el ionómero de vidrio convencional (Himel *et al.*, 1999); h) Composite: el Bisfil 2B[®] se ha probado como material para tratar las perforaciones, en un estudio este mostró mejor capacidad de sellado que la amalgama, sin embargo mostró tasas altas de sobre obturación (Himel *et al.*, 1999); i) Hueso deshidratado congelado descalcificado (HDCCD): este material es biocompatible, fácil de obtener, usar y manipular, económico y actúa de barrera en el tratamiento de las perforaciones (Hartwell *et al.*, 1994). Hartwell encontró ventajas y desventajas en el uso de este material. Las ventajas fueron que todos los dientes tratados con DFDB presentaban tejidos periodontales de apariencia normal, ausencia de bolsas periodontales y defectos de furcación y ausencia de inflamación en un 85% de los casos. Las desventajas fueron la ausencia de osteogénesis y crecimiento epitelial (Hartwell *et al.*, 1994); j) Cemento de fosfato de calcio: fue patentado por W. Brown y L. Chow. Entre sus principales características podemos destacar que es un material prácticamente cristalino y con muy baja porosidad. Es igual de radiopaco que el hueso. Es insoluble en saliva y sangre pero muy soluble en ácidos por lo que puede ser retirado con facilidad en caso de que sea necesario. Además este material posee una alta capacidad de sellado (Steven *et al.*, 2005). James realizó un estudio en el que no se apreciaron diferencias en las fugas producidas por este material en comparación con el ionómero de vidrio fotopolimerizable (Hartwell *et al.*, 1994); k) Fosfato tricálcico: es una cerámica biodegradable. Ofrece buenos resultados en la terapia periodontal como material de reparación. Causa mayor inflamación que la amalgama y que la hidroxiapatita, pero menor que el hidróxido de calcio (Hosam *et al.*, 2018); l) Hidróxido de calcio: Se introdujo en 1920 y comenzó a ser utilizado en tratamientos conservadores. Es un

material biocompatible con los tejidos periodontales y pulpares (Kakani *et al.*, 2015); m) Hidroxiapatita: Se puede utilizar como material de reparación directo de la perforación o como matriz interna. Cuando se utiliza como material de reparación directo ha demostrado regenerar el hueso (Kakani *et al.*, 2015). Cuando se utiliza para evitar la extrusión de materiales como la amalgama se comporta como una matriz estable (Kakani *et al.*, 2015). n) BioAggregate[®]: es un material biocerámico que presenta unas características de biocompatibilidad y sellado parecidas a las del MTA (Hashem *et al.*, 2015); o) EndoSequence[®]: es un material biocerámico que presenta una excepcional estabilidad dimensional y una alta biocompatibilidad. En un estudio realizado por Jeevani el EndoSequence[®] mostró mejor capacidad de sellado que el MTA y Biodentine[®] en la reparación de perforaciones en la furcación (Damas *et al.*, 2011); p) Biodentine[®]: Es un buen material para la reparación de perforaciones, incluso después de haber estado expuesto a irrigantes endodónticos, en comparación con el MTA. Es fácil de manejar y presenta un tiempo de fraguado corto, de aproximadamente 12 minutos, todo esto unido a que es un material biocompatible hace que sea adecuado para la reparación de perforaciones (Guneser *et al.*, 2013); q) MTA: Desde su introducción en 1992 por Mahmoud Torabinejad tiene un amplio rango de usos y está muy aceptado por diversos motivos (Kakani *et al.*, 2015). Este material estimula la formación de cementoblastos y es biocompatible con los tejidos perirradiculares por lo que presenta un elevado potencial de sellado en la reparación de perforaciones. Al comparar el MTA con la amalgama y el IRM se comprobó que el MTA producía mejor sellado y menos fugas (Hosam *et al.*, 2018); r) CEM (Calcium Enriched Mixture): Es un biomaterial con unas aplicaciones clínicas similares a las del MTA. Este material induce a la formación de puentes de dentina de forma comparable al MTA y superior al hidróxido de calcio (Baroudi *et al.*, 2016).

Las perforaciones radiculares provocadas por causa iatrogénica son un accidente muy común en el tratamiento de conductos. Debido a lo expresado anteriormente es el objetivo de esta tesina conocer los diferentes procedimientos y diversos materiales empleados para el tratamiento de las perforaciones radiculares.

CASO CLINICO

Concurrió a la consulta una paciente de sexo femenino de 38 años de edad que presentaba una molestia en un tratamiento realizado un año previo.

Se realizó historia clínica completa, el paciente no presentaba enfermedades sistémicas relevantes ni alergias.

El motivo de la consulta fue “molestias leves y cambio de coloración en el diente”.

Al examen clínico se observó obturación con resina mesio oclusal del elemento 24, con cambio de coloración en cervical. Los tejidos blandos se encontraban con inflamación, sangrado con presencia de bolsa periodontal de aproximadamente 10 mm (**Fig. 1.**).

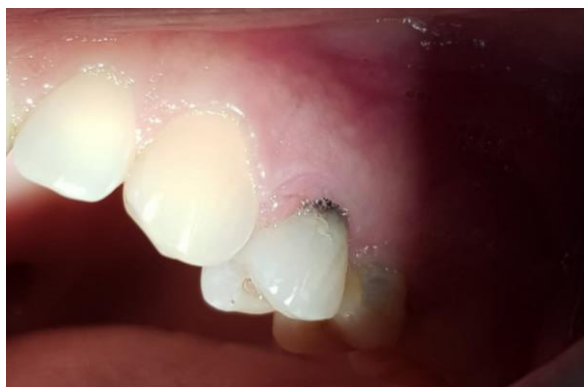

Fig. 1. Foto clínica inicial.

Se tomó radiografía periapical preoperatoria, utilizando placas radiográficas Kodak Ultra-Speed, donde se observó elemento tratado endodónticamente, los conductos, tanto vestibular y palatino, obturado correctamente, sin presencia de pérdida ósea periapical, en relación a las crestas proximales, la mesial evidencia gran pérdida cortical; en la corona dentaria se aprecia un elemento radiopaco en la pared mesial de la cámara pulpar (**Fig. 2.**).

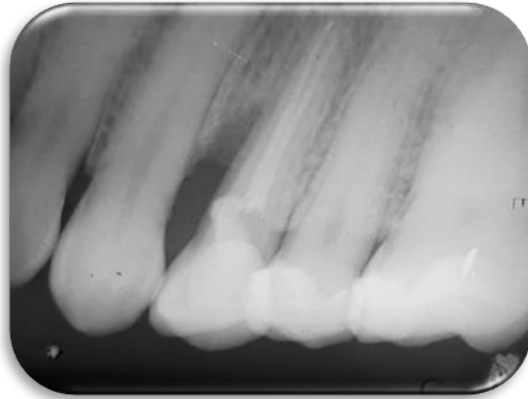


Fig. 2. Rx preoperatoria.

Se decide realizar la apertura coronal para visualizar la zona de la lesión; se realizó anestesia infiltrativa (articaina clorhidrato al 4%-L-Adrenalina 1:100000, solución inyectable de laboratorio Bernabó), se retiró la obturación de resina de elemento 24 con piedra de diamante redonda número 4 a alta velocidad con irrigación acuosa, luego se realizó el aislamiento de la pieza dentaria con goma dique, al llegar a la cámara pulpar se encontró un material que no se pudo determinar cuál era, el mismo intentaba sellar una perforación mesio vestibular en la zona cervical del cuello dentario, se decide lavar con clorhexidina al 2 % (Tedequim[®]) y limpiar la zona, al observar que la perforación es de gran tamaño se toma la decisión de abordarlo vía quirúrgica en una sesión posterior (**Fig. 3.**).

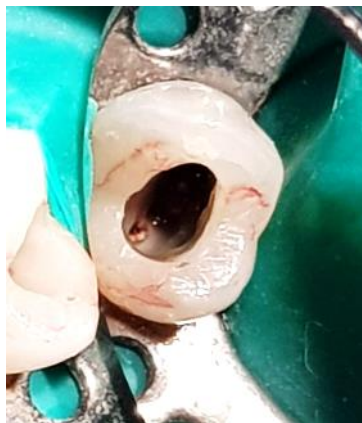

Fig. 3. Fotografía de apertura cameral.

Una vez limpio se coloca vía intra coronal MTA, se obtura con material provisorio, y se lo recita para el abordaje quirúrgico.

En la cita siguiente se realiza el tratamiento quirúrgico en el cual se realiza la antisepsia del campo operatorio, se coloca anestesia infiltrativa (articaina clorhidrato al 4%-L-Adrenalina 1:100000, solución inyectable de laboratorio Bernabó) y se decide un colgajo a través del surco gingival utilizando una hoja de bisturí N° 15 C; se utiliza un decolador de Molt para el desprendimiento del tejido, se lava con solución fisiológica y utilizamos ultrasonido con un injerto de punta redonda y constante irrigación con solución fisiológica, lo cual descubre la perforación en su totalidad (**Fig. 4.**).

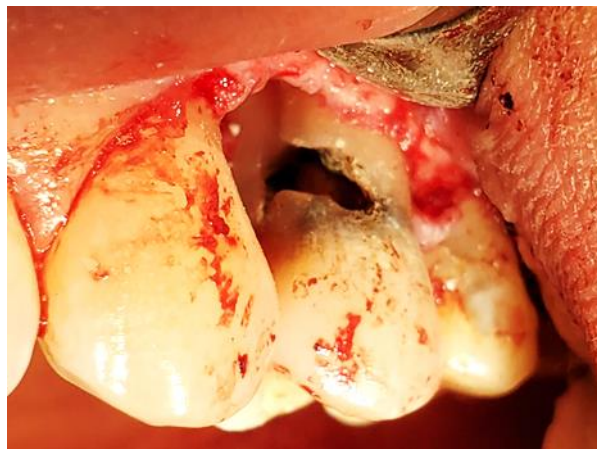

Fig. 4. Imagen de la perforación descubierta en su totalidad.

Para sellar la perforación se utiliza MTA (MTA Blanco Angelus[®]), colocándolos con espátula de frente y de lado, ayudados con microbrush (**Fig. 5.**), y se realizó reposición y sutura del colgajo; Los puntos fueron retirados 7 días posteriores, sin ningún inconveniente.

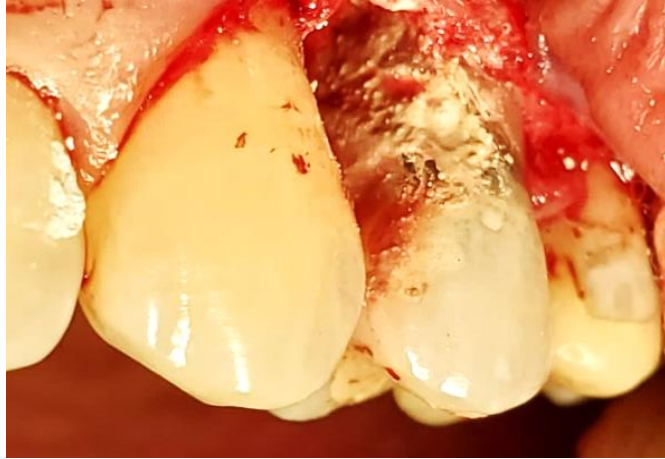


Fig. 5. Imagen posterior al sellado de la perforación con MTA.

El retratamiento de conducto se realizó en una sesión posterior de manera preventiva, por estar expuesto a un medio contaminado.

A los 3 meses se realizó control postoperatorio, en la cual la paciente no refería ningún tipo de molestias y clínicamente los tejidos se encontraban mejorando rápidamente.

DISCUSION

En la actualidad podemos encontrar una amplia gama de materiales que se han utilizados en la reparación de perforaciones radiculares.

Cuando se introdujo el MTA como alternativa en la reparación de las perforaciones, éste aportó unas propiedades muy favorables que no poseían los materiales usados hasta entonces, como su aptitud para promover la creación de cemento, facilitando así la regeneración del tejido periodontal (Baroudi *et al.*, 2016; Parirokh *et al.*, 2010; Torabinejad *et al.*, 2010).

En el caso clínico presentado en este trabajo se trató la perforación de un premolar a nivel cervical, por errores provocados en la apertura, utilizando MTA por las grandes ventajas que éste nos aporta. Se logró un excelente sellado de la perforación obteniendo resultados positivos en la evolución de los tejidos.

En un estudio se evaluó 90 dientes con perforaciones y se trataron las mismas con MTA, obteniendo resultados, en un 70 %, similar a los nuestros. El intervalo medio de seguimiento fue de 3,4 años. Sesenta y seis dientes (73.3%) fueron clasificados como curados (Krupp Christian *et al.*, 2013).

En un reporte de caso de un tratamiento similar al de este trabajo, los resultados que obtuvieron a seis meses fueron positivos y exponen el tratamiento de un segundo molar inferior con una perforación cérvico-distal, la cual tratan sellando la misma con MTA (Menezesc Renato *et al.*, 2005).

Según su estudio Ahangari *et al.*, 2006, pone de manifiesto que el MTA solventa todos los problemas derivados del uso de la amalgama como material reparador de perforaciones y además destaca que aporta un mejor sellado, produciendo menos microfiltraciones. La amalgama destacó en la reparación de perforaciones asociada a una matriz de base. En este caso este material y su uso se han limitado en los últimos años, debido al descubrimiento de su toxicidad por mercurio, fugas marginales, expansión retardada y generación de tinciones.

Estudios comparativos sobre materiales de retro obturación refieren que los tejidos periapicales muestran mayor inflamación y menor tejido fibroso adyacente con la amalgama que con el MTA (Torabinejad *et al.*, 1995)

Por su lado Singh *et al.*, 2013, compara la capacidad de sellado del MTA, el cemento de fosfato cálcico y el cemento de ionómero de vidrio. Sus resultados demostraron que el material que proporcionaba un sellado más eficaz era el MTA, seguido del cemento de

fosfato cálcico y por último del cemento del ionómero de vidrio. El hecho de que el MTA presentase una mejor capacidad de sellado en comparación con estos dos materiales, se justifica por su capacidad hidrofílica y su mínima expansión.

Según Ahangari *et al.*, 2006, el cemento Portland y el MTA tienen una composición muy similar. El 75% de su composición química es la misma. Al comparar la capacidad de sellado de ambos materiales, se comprobó que el MTA presentaba menos microfugas debido al mayor tamaño de las partículas del cemento Portland y también a que la rápida pérdida de agua y la deshidratación en éste dificultaban la condensación del material en la práctica. Por lo tanto, el elevado tamaño de las partículas del cemento Portland hace que existan espacios entre el margen del diente y el material de restauración a través de los cuales se producen microfugas.

Por su lado Torabinejad y Lee (1993), demuestran que el MTA presenta menor filtración que la amalgama y el IRM cuando son utilizados en reparación de perforaciones laterales radiculares.

Otros autores han realizado estudios que ponen de manifiesto que el MTA es uno de los materiales que aporta mejores resultados a la reparación de las perforaciones de furcación promoviendo la formación de hueso y cemento. Otro estudio concluyó que es el material ideal para la reparación de cualquier tipo de perforaciones radiculares (Silva *et al.*, 2012).

Por otro lado Upadhyay *et al.*, (2012), demostró que el MTA tiene excelentes propiedades, como son la radiopacidad y la resistencia a la humedad.

Torabinejad (2010) también hace referencia a la excelente capacidad de sellado y biocompatibilidad del MTA.

En un informe sobre el éxito del uso del MTA, mostraba una excelente capacidad de sellado, biocompatibilidad y potencial de estimulación en la creación de cemento y hueso (Nunes *et al.*, 2012). Utilizó MTA, al igual que en este trabajo, y presenta un informe del caso de un incisivo lateral maxilar con perforación avanzada en el tercio medio radicular y la presencia de un tracto sinusal. El agregado de trióxido Mineral (MTA) se utilizó con la ayuda de un microscopio quirúrgico para llenar el área de reabsorción después de la terapia convencional del conducto radicular del segmento apical. En el seguimiento después de 11 años y 8 meses, el paciente estaba clínicamente asintomático y el tracto sinusal había desaparecido (Nunes *et al.*, 2012).

En un estudio se informa un caso clínico de reparación de perforación en la furcación con MTA Angelus[®], con un seguimiento de 7 años. El paciente buscó tratamiento 2

meses después del accidente iatrogénico. El primer molar inferior derecho presentaba signos clínicos como fístula y pérdida ósea entre las raíces mesiales y distales. En primer lugar, se trataron todos los conductos radiculares y luego la perforación en la furcación la cual se selló con MTA Angelus[®] y la corona dental se restauró con resina compuesta. Después de 7 años, una nueva evaluación clínica y mediante radiografía periapical y tomografía computarizada de haz cónico (CBCT), se observó ausencia de signos y síntomas clínicos, y reconstitución ósea alveolar con reducción del espacio periodontal. Se informó que el MTA Angelus[®] presentó un buen comportamiento clínico en la resolución de la perforación en la furcación basada en evidencia clínica y radiográfica a largo plazo (Carmo Monteiro *et al.*, 2017).

Los avances en la tecnología bio-cerámica han supuesto una mejora en la ciencia de los materiales endodónticos. Los biocerámicos han entrado en la práctica clínica como alternativa al MTA para intentar solventar los defectos de este material.

Estos materiales dentales combinan una excelente biocompatibilidad con alta bioactividad y osteoconductividad, lo que los hace ideales para tratamientos endodónticos. Estos nuevos biomateriales son: Biodentine[®], BioAggregate, EndSequence[®] y CEM.

En los últimos años se ha empleado el término “Material Endodóntico Bioactivo” para hacer referencia a materiales que aunque pueden tener composiciones químicas diferentes son capaces de provocar una respuesta biológica en la interfase del material con el tejido que lo rodea. Son materiales que liberan calcio, estimulan la producción de cristales de apatita, la formación de hueso, dentina o cemento y facilitan la regeneración del ligamento periodontal (Yoldaş *et al.*, 2016).

Los resultados de los estudios que comparan la capacidad de sellado, microfiltración y adaptación marginal de Biodentine[®] y MTA han sido controvertidos. Unos mostraron que el MTA tenía una capacidad de sellado y una adaptación marginal más favorables que Biodentine[®] cuando se utilizaba como material de relleno para la reparación de las perforaciones de furcación (Jitaru *et al.*, 2016; Övsay *et al.*, 2018).

En contraste, otros estudios indicaron que la adaptación marginal y la capacidad de sellado de Biodentine[®] eran superiores a las de MTA (Baroudi *et al.*, 2016; Malkondu *et al.*, 2014).

Para Aggarwal *et al.*, (2013), una característica favorable de Biodentine[®] era que la contaminación de la sangre no tenía ningún efecto sobre su fuerza de unión,

independientemente de la duración del tiempo de fraguado mientras que si se veía afectada cuando se usaba MTA- Plus[®].

Otros autores encuentran que la presencia de sangre o saliva no afecta las fuerzas compresivas de MTA ni Biodentine[®] (Belobrov *et al.*, 2011).

Según Escobar-García *et al.*, (2016), el Biodentine[®] es un biomaterial que proporciona excelentes resultados. Tiene, al igual que el CEM, un tiempo de fraguado inferior al MTA (fraguado inicial de 6 minutos y final de 10-12 minutos) y unas mejores propiedades mecánicas y de manejo. Además produce menos decoloración marginal y es más biocompatible.

Por otro lado, se expone que el Biodentine[®] presenta mejores propiedades que el MTA en cuanto a regeneración ósea, debido a que produce mayor liberación de iones de calcio (Han *et al.*, 2013).

Según sus estudios Guneser en el año 2013, expone que el Biodentine[®] establece una unión a la dentina radicular significativamente mejor que el MTA.

En un estudio donde se trató una comunicación idiopática cervical del elemento 11 con Biodentine[®], a diferencia del caso expuesto en este trabajo que se eligió tratar con MTA[®], los resultados del informe de este caso, muestran indicios de éxito, y se presentan como una opción viable a la hora de tratar la reabsorción o una comunicación idiopática y/o una perforación a este nivel (Barzuna *et al.*, 2014).

Por otro lado el BioAggregate[®] es un novedoso material biocerámico, el cual se considera como una versión modificada del MTA (Park *et al.*, 2010). Este material es el primer cemento de nanopartículas introducido en la reparación de perforaciones que tiene una biocompatibilidad y capacidad de sellado comparable con el MTA (Zhang *et al.*, 2009).

Según Hashem (2012), concluyó que el MTA está más influenciado por el pH ácido que el BioAggregate[®] cuando se usa como material de reparación de perforaciones.

En otros trabajos donde se utilizó BioAggregate[®], se mostró mejores resultados en la reparación de perforaciones y mayor biocompatibilidad que el MTA (Bayram *et al.*, 2015).

En un estudio realizado, se demostró que aunque una de las ventajas mencionadas de BioAggregate[®] es su estabilidad en cuanto al color, en contacto con hipoclorito de sodio o digluconato de clorhexidina, tanto BioAggregate[®] como Biodentine[®] producen una decoloración clínicamente perceptible, aunque en menor grado que el MTA (Keskin *et al.*, 2015).

Camilleri en su trabajo en 2014, expone que BioAggregate[®] está compuesto de silicato tricálcico, óxido de tantalio, fosfato de calcio y dióxido de silicio y está libre de aluminio. En la hidratación, el silicato tricálcico produce hidrato de silicato de calcio e hidróxido de calcio. El primero se depositó alrededor de los granos de cemento, mientras que el último reaccionó con el dióxido de silicio para formar hidrato de silicato de calcio adicional. Esto da como resultado la reducción de hidróxido de calcio en el cemento envejecido. El MTA Angelus[®] reacciona de manera similar; sin embargo, como no contenía aditivos, el hidróxido de calcio todavía estaba presente en el cemento envejecido. La bioactividad se demostró por deposición de hidroxiapatita. En este trabajo se demostró que el BioAggregate[®] exhibió una alta superficie específica. Sin embargo, la reactividad determinada por calorimetría isotérmica parecía ser lenta en comparación con MTA Angelus[®]. El óxido de tantalio en oposición al óxido de bismuto era inerte, y el tantalio no se liberó en solución. El BioAggregate[®] exhibió una alta liberación de iones de calcio temprano, que se mantuvo durante el período de 28 días en comparación con el MTA Angelus[®], que demostró una baja liberación temprana de iones de calcio que aumentó a medida que el material envejeció. La composición mineral del BioAggregate[®] es diferente al MTA Angelus[®]. A diferencia de MTA Angelus[®], el BioAggregate[®] no contenía aluminio ni aditivos como fosfato de calcio y dióxido de silicio y como consecuencia, el BioAggregate[®] reaccionó más lentamente y la formación de hidróxido de calcio y la lixiviación de iones de calcio en solución no fueron evidentes a medida que el material envejeció. Los aditivos en BioAggregate[®] modifican la cinética y los productos finales de hidratación (Camilleri *et al.*, 2014).

Por su parte Charland *et al.*, (2013), informa que el EndoSequence[®] es un material recientemente introducido para la resolución de algunos problemas endodónticos, tiene muchas propiedades comunes con el MTA pero tiene la ventaja de que fragua más rápido y permite un manejo más fácil.

La estabilidad dimensional de EndoSequence[®] es excepcional, ya que no se contrae durante el fraguado, además de presentar buena compatibilidad con los tejidos y escasa citotoxicidad. En un estudio, EndoSequence[®] mostró una mejor capacidad de sellado, en comparación con MTA como material de reparación de perforaciones (Jeevani *et al.*, 2014).

Según Wang *et al.*, (2015), los valores de dureza se ven reducidos en un ambiente ácido, ya que su estructura se vuelve más porosa y menos cristalina, a diferencia del MTA, que parece estar menos afectado por ambientes ácidos. Debido a este motivo, se recomienda

el uso de MTA en áreas inflamadas, donde puede existir un valor de pH ácido más elevado.

En su estudio *in vitro*, se corrobora lo que los fabricantes afirman, que EndoSequence[®] supera las deficiencias del MTA, incluyendo la posible decoloración de los dientes. Se observaba que EndoSequence[®] causa significativamente menos decoloración comparada con MTA (Kohli *et al.*, 2015).

En relación al CEM, este material induce a la formación de puentes de dentina de forma comparable al MTA y superior al hidróxido de calcio (Asgary *et al.*, 2008).

En un estudio en el que comparaba la capacidad de sellado del MTA con el CEM, los cuales fueron empleados como material de reparación de perforación en molares primarios, no se encontraron diferencias significativas entre ambos (Haghgoo *et al.*, 2014).

Otro estudio encontró más microinfiltraciones en el MTA en comparación con el CEM (Sahebi *et al.*, 2013).

Sin embargo Ramazani y Sadeghi *et al.*, (2016). no encontraron diferencias en la capacidad de sellado entre el MTA y el CEM. Esta discrepancia se puede deber a las diferencias en la metodología de los estudios.

La capacidad de sellado de CEM también muestra resultados dispares que puede atribuirse a diferentes metodologías empleadas o a distintas muestras de estudio, y así encontramos investigaciones que no mostraron diferencias significativas entre MTA, cemento CEM y Biodentine[®] cuando se empleaban como materiales de reparación de perforaciones en furcación de molares temporales y permanentes (Utneja *et al.*, 2015; Ramazani, 2016).

Mientras que Ramazani *et al.*, (2016) informaron de un peor sellado y una mayor microfiltración del MTA en comparación con CEM lo que se justifican por la mayor liberación de calcio y fosfato y la mayor concentración de hidroxiapatita formada en este último. Esta discrepancia de resultados también se ha observado en BioAggregate[®], habiendo trabajos que refieren una capacidad de sellado igual (Yoldas *et al.*, 2016) y otros mayor al MTA (Baroudi *et al.*, 2016).

Históricamente se han utilizado diversos materiales en el tratamiento de las perforaciones radiculares, pero a lo largo del tiempo se fue poniendo de relieve como los resultados obtenidos no eran los esperados, debido principalmente a la falta de capacidad para proporcionar un sellado adecuado y escasa biocompatibilidad (Baroudi *et al.*, 2016).

Por otra parte generalmente se recomienda el abordaje intraconducto de las perforaciones radiculares, en este trabajo se expone un caso tratado quirúrgicamente, debido al tamaño y la ubicación de la perforación, con resultados hasta su control exitosos.

En su trabajo la doctora Sosa, en 2015, busca determinar la eficacia del tratamiento quirúrgico de un falso conducto radicular en un diente con pronóstico desfavorable. Presenta al igual que este trabajo una perforación cervical de gran tamaño, la cual fue tratada quirúrgicamente. Concluyó que la técnica aplicada nos ofrece ampliar el arsenal terapéutico del odontólogo para la conservación de unidades dentarias que estarían destinadas a su pérdida por los criterios de tratamiento convencional. Además permitió demostrar que las perforaciones radiculares a nivel de la cresta ósea y la adherencia epitelial no necesariamente son causa de una pérdida dentaria.

En un trabajo se expone que existen varios métodos de tratamiento quirúrgico periapical; el común de todos es promover la desinfección apical no alcanzada por la endodoncia convencional. El objetivo de las cirugías para endodónticas es obtener la curación del hueso perirradicular, que generalmente se consigue mediante la eliminación de los factores causales o de los agentes irritantes que afectan la raíz. Las principales indicaciones para su realización son: complejidad anatómica de las raíces, extravasamiento de materiales, persistencia de sintomatología, fracturas apicales horizontales, necesidad de biopsia y frente a perforaciones. Las contraindicaciones están representadas por dificultades anatómicas de abordaje quirúrgico, problemas sistémicos, utilización indiscriminada de la cirugía y causa desconocida de fracaso del tratamiento (Velázquez *et al.*, 2014).

De la misma forma, se presenta un caso de perforación radicular iatrogénica en un incisivo central derecho superior, resuelto quirúrgicamente utilizando agregado de trióxido mineral (MTA). Concluyo que incluso en una situación desfavorable, el MTA pudo inducir una nueva formación de hueso y restablecer la salud gingival y periodontal, como se confirmó en los exámenes de seguimiento a los 2 y 4 años Machado *et al.*, 2017).

Flórez Aliza *et al.*, 2013, expone el tratamiento de una perforación de un elemento 1.1. en el tercio apical, el cual a diferencia de este trabajo decide abordarlo de forma no quirúrgica. El artículo muestra el éxito no quirúrgico obtenido a partir del sellado de una perforación apical contaminada, utilizando MTA en la zona de la afección y el relleno complementario con gutapercha termoplástica en un diente antero superior.

En 2018 Saeed *et al*, propone un tratamiento diferente, alternativo a los anteriores. Cuando los retratamientos endodónticos no quirúrgicos y quirúrgicos son poco prácticos, la reimplantación intencional podría emplearse como un procedimiento de tratamiento endodóntico aceptado. Este informe describió un reimplante intencional y la radectomía de un diente con varias complicaciones endodónticas. El diente, elemento 37, tenía antecedentes de terapia de conducto radicular por un odontólogo general. El elemento presentaba perforaciones asociadas con lesiones radiotransparentes, un tratamiento inadecuado del conducto radicular y gutapercha sobre extendida a través de los sitios de perforación. El diente fue extraído de forma atraumática. Después de la amputación de la raíz y se realizó la preparación del extremo de la raíz, las cavidades se llenaron con un cemento enriquecida con calcio (CEM). El diente fue reimplantado rápidamente. Durante los seguimientos clínicos de un año, el diente fue funcional y libre de signos/síntomas; la evaluación radiográfica reveló la curación completa del hueso. Concluye que la reimplantación intencional en dientes sin esperanza con varias complicaciones endodónticas podría ser una alternativa.

CONCLUSIÓN

Una perforación radicular puede deberse a causas múltiples, es decir caries, reabsorción, maniobras iatrogenas, y el tratamiento exitoso de ésta perforación depende, también de ciertos factores, como extensión de la perforación y ubicación, tiempo entre diagnóstico y tratamiento, presencia de contaminación y experiencia del operador, presencia de lesiones preoperatorias, comunicación de la perforación con el entorno oral, tipo de material utilizado para sellar la misma y calidad de la restauración final.

El avance en el los materiales odontológicos nos permite dar esperanza a ese elemento traumatizado, con gran posibilidad de recuperarlo. Las propiedades que nos ofrecen el MTA, Biodentine[®], Bioaggregate, EndoSequence[®] y el CEM, como su biocompatibilidad y bioactividad, nos permiten esperar una respuesta favorable de los tejidos.

El MTA es un material ampliamente utilizado en el tratamiento de las perforaciones radiculares, debido a que presenta unas excelentes características para este fin, como pueden ser la biocompatibilidad, la alta capacidad de sellado, la radiopacidad, la condición de material hidrofílico y el potencial de inducción de cementogénesis y osteogénesis.

REFERENCIAS BIBLIOGRÁFICAS

Abbas Shokri, Amir Eskandarloo, Maruf Noruzi-Gangachin, Samira Khajeh. Año 2014. Detection of root perforations using conventional and digital intraoral radiography, multidetector computed tomography and cone beam computed tomography.

Abbas Shokri, Amir Eskandarloo, Marouf Norouzi, Jalal Poorolajal, Gelareh Majidi, Alireza Aliyaly. Año 2018. Diagnostic accuracy of cone-beam computed tomography scans with high- and low-resolution modes for the detection of root perforations.

Aggarwal V, Singla M, Miglani S, Kohli S. Año 2013. Comparative evaluation of push-out bond strength of ProRoot MTA, Biodentine, and MTA Plus in furcation perforation repair. *J Conserv Dent. Wolters Kluwer -- Medknow Publications*;16(5):462–5.

Ahangari Z, Karami M. Año 2006. Evaluation of the Sealing Ability of Amalgam, MTA, Portland Cement and Coltozol in the Repair of Furcal Perforations. *Iran Endod J*.

Allarn CR. Año 1996. Treatment of stripping perforations. *J Endod*; 22: 699- 702.

Anusavice KJ, Phillip RW. Phillips. Año 2004. *Ciencia de los materiales dentales*. 11th ed. Madrid: Elsevier.

Asgary S, Eghbal MJ, Parirokh M, Ghanavati F, Rahimi H. Año 2008. A comparative study of histologic response to different pulp capping materials and a novel endodontic cement. *Oral Surg Oral Med Oral Pathol Oral Radiol Endod*.

Baroudi K, Samir S. Año 2016. Sealing Ability of MTA Used in Perforation Repair of Permanent Teeth; Literature Review. *Open Dent J*.

Barzuna, M., Estevanovich. M.F., Sancho, G. (2014). Uso del biodentine en el tratamiento de reabsorción cervical idiopática: Reporte de caso clínico. *Odontología Vital* 21:27-34.

Bayram HM, Saklar F, Bayram E, Orucoglu H, Bozkurt A. Año 2015. Determination of the Apical Sealing Abilities of Mineral Trioxide Aggregate, Portland Cement, and BioAggregate After Irrigation with Different Solutions. *J Int oral Heal JIOH*.

Beavers R, Bergenholtz G. Año 1986. Root perforations in permanent teeth of *Macaca mulatta*.

Belobrov I, Parashos P. Año 2011. Treatment of Tooth Discoloration after the Use of White Mineral Trioxide Aggregate. *J Endod*. 37(7):1017–20.

Benjamín Briseño Marroquín, Claudia Cortazar Fernández, Irene Schmidtman, Brita Willershansen and Fernando Goldberg. Año 2018. Accuracy of electronic apex locators to detect root canal perforations with inserted metallic posts: an ex vivo study.

Camilo do Carmo Monteiro J, Rodrigues Tonetto M, Coêlho Bandeca M, Henrique Borges A, Cláudio Martins Segalla J, Cristina Fagundes Jordão-Basso K, Fernando Sanchez-Puetate

C, Carlos Kuga M. Año 2017. Repair of Iatrogenic Furcal Perforation with Mineral Trioxide Aggregate: A Seven-Year Follow-up.

Camilleri J, Sorrentino F. Año 2014. Characterization of un-hydrated and hydrated BioAggregate™ and MTA Angelus™ .

Charland T, Hartwell GR, Hirschberg C, Patel R. Año 2013. An evaluation of setting time of mineral trioxide aggregate and EndoSequence root repair material in the presence of human blood and minimal essential media. J Endod.

Damas BA, Wheeler MA, Bringas JS, Hoen MM. Año 2011. Cytotoxicity Comparison of mineral trioxide aggregates and Endosequence bioceramic root repair materials. J Endod.

Diego Tobón, Dalila Amparo Alcaraz, Sandra Liliana Fernández. 2000. Evaluación y manejo clínico de las perforaciones radiculares.

Emmanuel da Silva, Daniel Morante ES-J. Año 2012. Repair of iatrogenic perforation with MTA under operating microscope. Int J Dent Clin.

Escobar-García DM, Aguirre-López E, Méndez-González V, Pozos-Guillén A. Año 2016. Cytotoxicity and Initial Biocompatibility of Endodontic Biomaterials (MTA and Biodentine™) Used as Root-End Filling Materials. Biomed Res Int.

Florez Ariza José Elias, Quintero Ricardo Edinson Gabriel. Año 2013. Mta Effectiveness In not surgical treatment of apical perforations.

Grossman LI. Año 1957. The management of accidents encountered in endodontic practice. Dent Clin North Am 1957; 11: 903 - 912.

Guneser MB, Akbulut MB, Eldeniz AU. Año 2013. Effect of various endodontic irrigants on the push-out bond strength of biodentine and conventional root perforation repair materials. J Endod.

Gutmann JL, Lovdahl PE. Año 2012. Solución de problemas en endodoncia: Prevención, identificación y tratamiento. Barcelona: Elsevier.

Haghgoo R, Niyakan M, Nazari Moghaddam K, Asgary S, Mostafaloo N. Año 2014. An In vitro Comparison of Furcal Perforation Repaired with Pro-root MTA and New Endodontic Cement in Primary Molar Teeth- A Microleakage Study. J Dent (Shiraz, Iran).

Han L, Okiji T. Año 2013. Bioactivity evaluation of three calcium silicate-based endodontic materials. Int Endod J.

Hargreaves KM, Cohen S, Berman LH. Año 2011. Cirugía perirradicular. In: Cohen Vías de la pulpa. 10th ed. Barcelona: Elsevier.

Hartwell GR, England MC. Año 1993. Healing of furcation perforations in primate teeth after repair with decalcified freeze- dried bone: a longitudinal study. J Endod.

Hashem AAR, Wanees Amin SA. Año 2012. The effect of acidity on dislodgment resistance of mineral trioxide aggregate and BioAggregate in furcations: an in vitro comparative study. J Endod.

Himel VT, Alhadainy HA. Año 1995. Effect of dentin preparation and acid etching on the sealing ability of glass ionomer and composite resin when used to repair furcation perforations over plaster of Paris barriers. J Endod.

Hirnel VT, Brady J, Weir J. J Endod 1985. Evaluation of repair of mechanical perforations of the pulp chamber floor using biodegradable tricalcium phosphate or calcium hydroxide.

Hosam E. Tawfika, Ashraf M. Abu-Seidab, Ahmed A. Hashema, Mohammed M. El-Khawlania. Año 2018. Treatment of experimental furcation perforations with mineral trioxide aggregate, platelet rich plasma or platelet rich fibrin in dogs' teeth.

Igor Tsesis & Zvi Fuss. Endodontic Topics 2006. Diagnosis and treatment of accidental root perforations.

Ingle y W. Newton. Año 2005. Obturación del espacio radicular. In: Endodoncia. México: McGraw- Hill.

Jantarat J, Dashper SG, Messer HH. Año 1999. Effect of matrix placement on furcation perforation repair. J Endod.

Jeevani E, Jayaprakash T, Bolla N, Vemuri S CR, Kalluru Rs. Año 2014. Evaluation of sealing ability of MM-MTA, Endosequence, and Biodentine as furcation repair materials: UV spectrophotometric analysis. J Conserv Dent.

Jitaru S, Hodisan I, Timis L, Lucian A, Bud M. Año 2016. The Use of Bioceramics in Endodontics - Literature Review. Clujul Med. 89(4):470.

Kakani AK, Veeramachaneni C, Majeti C, Tummala M, Khiyani L. Año 2015. A Review on Perforation Repair Materials. J Clin Diagn Res.

Keskin C, Demiryurek EO, Ozyurek T. Año 2015. Color stabilities of calcium silicate-based materials in contact with different irrigation solutions. J Endod.

Kohli MR, Yamaguchi M, Setzer FC, Karabucak B. Año 2015. Spectrophotometric Analysis of Coronal Tooth Discoloration Induced by Various Bioceramic Cements and Other Endodontic Materials. J Endod.

Krupp Christian, Clemens Bargholz, Martin Breusehaber y Michael Heulsmann. Año 2013. Treatment Outcome after Repair of Root Perforations with Mineral Trioxide Aggregate: A Retrospective Evaluation of 90 Teeth.

Lee SJ, Monsef M, Torabinejad M. Año 1993. Sealing ability of a mineral trioxide aggregate for repair of lateral root perforations. J Endod.

Machado, Manoel Eduardo de Lima. Edición Año 2016. Endodoncia. Ciencia y tecnología - Tomo 3 ISBN: 978-958-8871-50-9 NIT: 900006819-7.

Machado R, Agnoletto M, Engelke Back ED, Tomazinho LF, Paganini FA, Vansan LP. Año 2017. Surgical resolution of an aggressive iatrogenic root perforation in a maxillary central incisor: a case report with a 4-year follow-up.

Malkondu Ö, Kazandağ MK, Kazazoğlu E. Año 2014. A review on biodentine, a contemporary dentine replacement and repair material. Biomed Res Int. 2014.

Menezesc Renato, Ulisses Xavier da Silva Neto, Everdan Carneiro, Ariadne Letra, Clo'vis Monteiro Bramante y Norberti Bernadinelli. Año 2005. MTA Repair of a Supracrestal Perforation: A Case Report.

Mohammed Saed. Año 2016. Root perforations: aetiology, management strategies and outcomes.

Nunes E, Silveira FF, Soares JA, Duarte MAH, Soares SMCS. Año 2012. Treatment of perforating internal root resorption with MTA: a case report. J Oral Sci.

Övsay E, Kaptan RF, F F. Año 2018. The Repair of Furcal Perforations in Different Diameters with Biodentine , MTA , and IRM Repair Materials : A Laboratory Study Using an E . Faecalis Leakage Model.

Parirokh M, Torabinejad M. Año 2010. Mineral trioxide aggregate: a comprehensive literature review--Part I: chemical, physical, and antibacterial properties. J Endod.

Park J-W, Hong S-H, Kim J-H, Lee S-J, Shin S-J. Año 2010. X-Ray diffraction analysis of white ProRoot MTA and Diadent BioAggregate. Oral Surg Oral Med Oral Pathol Oral Radiol Endod.

Ramazani N, Sadeghi P. Año 2016. Bacterial Leakage of Mineral Trioxide Aggregate, Calcium-Enriched Mixture and Biodentine as Furcation Perforation Repair Materials in Primary Molars. Iran Endod J.

Saeed Asgary a , Bita Talebzadeh. Año 2018. Intentional replantation of a molar with several endodontic complications.

Sahebi S, Moazami F, Sadat Shojaee N, Layeghneghad M. Año 2013. Comparison of MTA and CEM Cement Microleakage in Repairing Furcal Perforation, an In Vitro Study. J Dent (Shiraz, Iran).

Sameeh Mansour Attar. 19 May 2018. Root Canal Perforation: A Quick Review; E-mail: sameehattar@hotmail.com.; Accepted: 25 May 2018.

Singh P, Paul J, Al-Khuraif AA, Vellappally S, Halawany HS, Hashim M. Año 2013. Sealing ability of mineral trioxide aggregate, calcium phosphate cement, and glass ionomer cement in the repair of furcation perforations. *Acta medica Hradec Kral.*

Sosa Yanelis Milanés. Año 2015. Eficacia del tratamiento quirúrgico de una complicación endodóntica. Presentación de un caso.

Steven G. Morrow Richard A. Año 2011. Cirugía endodóntica. In: *Endodoncia*. México: McGraw-Hill; 2005. p. 681–757. 10. Robert S. Roda y Bradley H. Retratamiento no quirúrgico. In: *Cohen Vías de la pulpa*. Barcelona: Elsevier.

Torabinejad M, Hong CU, Lee SJ, Monsef M, Pitt Ford TR. Año 1995. Investigation of mineral trioxide aggregate for root-end filling in dogs. *J Endod.*

Torabinejad M, Parirokh M. Año 2010. Mineral trioxide aggregate: a comprehensive literature review--part II: leakage and biocompatibility investigations. *J Endod.*

Upadhyay Y. Año 2012. Mineral Trioxide Aggregate Repair of Perforated Internal Resorption : A Case Report. *J Oral Heal Community Dent.*

Utneja S, Nawal RR, Talwar S, Verma M. Año 2015. Current perspectives of bio-ceramic technology in endodontics: calcium enriched mixture cement - review of its composition, properties and applications. *Restor Dent Endod.* 40(1):1.

Velazque L, Simões-Nogueira A, Sampaio do Vale I, Tiegui Neto V, Guedes Barreto Gonçalves A, Sanches Goncales E. Año 2014. Enucleación de quiste periapical simultáneo a la obturación del sistema de conductos radiculares. *Rev Cubana Estomatol;* 51(2): 179-86.

Walton. R. Torabinejad M. Año 1997. *Endodoncia: principios y Práctica clínica*. Ed. Mc Graw-Hill Interamericana, 2º Ed.

Wang Z, Ma J, Shen Y, Haapasalo M. Año 2015. Acidic pH weakens the microhardness and microstructure of three tricalcium silicate materials. *Int Endod J.*

Weisrnan MI. Año 1959. Treatment of an unusual of an anterior tooth. *Oral Surg Oral Med Oral Pathol;* 12: 732 - 735.

Yoldaş Se, Bani M, Atabek D, Bodur H. Año 2016. Comparison of the Potential Discoloration Effect of BioAggregate, Biodentine, and White Mineral Trioxide Aggregate on Bovine Teeth: In Vitro Research. *J Endod.* 2016;42(12):1815–8.

Zhang H, Pappen FG, Haapasalo M. Año 2009. Dentin enhances the antibacterial effect of mineral trioxide aggregate and BioAggregate. *J Endod.*