



Área ortodoncia

Transposición dentaria canino-premolar Caso clínico

AUTOR

ABDALA, José Simón

Profesor Titular Efectivo. Cátedra de Ortodoncia y Ortopedia Dentofacial. Facultad de Odontología. Universidad Nacional de Cuyo.

DOMICILIO DEL AUTOR: Monseñor Verdaguer 460. Mendoza. (CP 5500). ARGENTINA.

e-mail: tupinambis@dynastar.com.ar.

RESUMEN

En este artículo se describe la resolución por medios ortodóncicos de una transposición dentaria completa unilateral superior canino-primero premolar, en dentición permanente, con persistencia de los caninos temporarios.

Palabras clave

Ortodoncia - transposición dentaria - dientes ectópicos.

ABSTRACT

In this article a description is given of the resolution by orthodontic means of a dental transposition unilateral complete maxillary canine-first premolar, in permanent dentition, with persistence of the temporary canines.

Key words

Orthodontics - dental transposition - ectopic teeth

INTRODUCCIÓN

La transposición dentaria se define como el intercambio de posición de dos dientes adyacentes, sobre todo si implica también a sus raíces. Asimismo, se considera transposición el desarrollo o la erupción de una pieza dentaria en una posición ocupada normalmente por otra, adyacente o no (1).

Las transposiciones dentales han sido observadas y documentadas desde mediados del siglo XIX. En 1849, Harris, en la primera edición de "A Dictionary of Dental Sciences, Biography, Bibliography and Medical Terminology" ya describía la transposición como una alteración en la

posición de los dientes. En un artículo publicado en 1998, en The Angle Orthodontist, John R. Lukacs describió dos casos prehistóricos de transposición entre canino y primer premolar superior, datados en la Era de Bronce y de Hierro encontrados en África del Sur. A pesar de que las transposiciones dentales han sido relacionadas desde el siglo pasado, se trata aún de un fenómeno no muy bien documentado en la literatura, pues la mayoría de las publicaciones describen relatos de casos individuales (2).

Se consideran relativamente de poca frecuencia: 1 cada 300 pacientes, (3) predominan en el maxilar superior afectando sobre todo caninos-primeros premola-

res. Los unilaterales prevalecen sobre los bilaterales siendo el lado izquierdo el más afectado (4.5.6.7) con una prevalencia de 0,03% en la mandíbula.

Puede ser completo cuando está involucrada corona y raíz e incompleto cuando solamente se ve afectada la corona dentaria estando la raíz en posición normal.

Cinco tipos de transposiciones dentarias fueron encontradas en el arco superior:

1. canino y primer premolar (71%);
2. canino e incisivo lateral (20%);
3. canino y primer molar permanente;
4. canino, lateral e incisivo central;

Transposición dentaria canino-premolar. Caso clínico.

Abdala, José Simón.

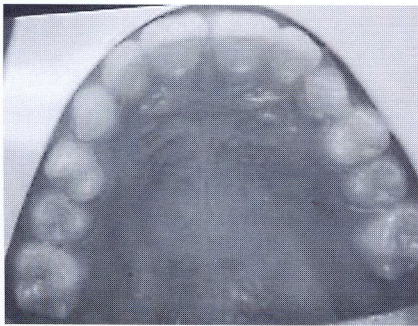


Figura 1

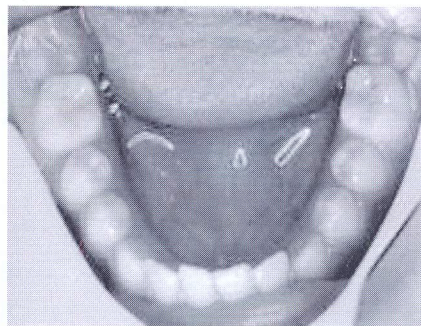


Figura 2

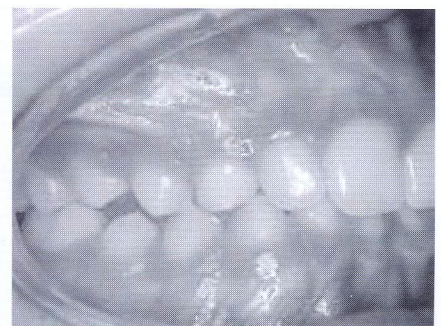


Figura 3

5. canino e incisivo central, (las tres últimas transposiciones equivalen a 9% del resto de la muestra) (2.4.8).

Su etiología aún no está totalmente aclarada, pudiendo ocurrir en el periodo inicial de formación de los dientes involucrados o vincularse a la migración del diente ectópico durante su erupción (9)

Traumas, genética, quistes radiculares y obstrucción mecánica pueden ser considerados factores etiológicos importantes de la transposición (10-12).

Las transposiciones son abordadas terapéuticamente con aparatología fija aún en dentición mixta tardía (11).

Cuando el canino alcanza el plano oclusal no es aconsejable corregir la transposición completa.

CASO CLÍNICO**MOTIVO DE LA CONSULTA**

Paciente de sexo masculino de 13 años y

11 meses de edad; se presenta a una consulta con estudio radiográfico previo realizado por el profesional, quien lo deriva para su tratamiento, con diagnóstico de trasposición de la pieza 1.3. ubicada entre 1.4 y 1.5.

EXAMEN CLÍNICO Y RADIOGRÁFICO

Paciente adolescente, con buen estado de salud general, entrando en la etapa de crecimiento puberal. No registra antecedentes familiares sobre la alteración dentaria que motiva la consulta. Buena predisposición al tratamiento y apoyo del entorno familiar.

Simetría facial, tercios proporcionados, perfil recto, labios competentes y correcto cierre labial. Ángulo naso-labial en la norma. Labio superior, inferior y pogonion blando correctamente relacionados a la vertical subnasal. Respiración modo nasal y deglución normal.

Arcos dentarios de forma oval, dentición permanente; el maxilar superior presenta buen desarrollo del paladar, persistencia de caninos temporarios, 1.4 en mesio-palatoversión con su raíz orientada a mesial y palatino, grupo incisivo extruido (figura 1). El arco dentario inferior tiene extrusión de incisivos inferiores con leve giroversión de la pieza 4.1, curva de Spee aumentada (figura 2).

Molares y caninos en clase I, líneas medias conservadas y coincidentes. Aumentado entrecruzamiento (figuras 3, 4 y 5).

En la radiografía panorámica (figura 6) se observa transposición completa de 1.3; su corona se ubica entre las raíces de 1.4 y 1.5, en posición alta sin erupcionar. Por palpación y confirmado por la técnica de Clark (ley del objeto bucal) (13) (figura 7) su ubicación es por vestibular.

Cefalométricamente estamos en presencia de un biotipo braquifacial, ligera

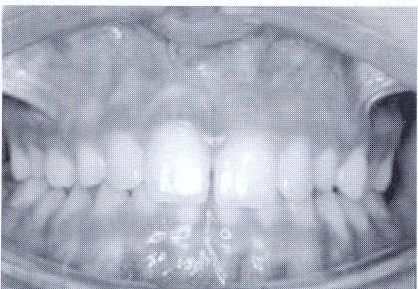


Figura 4

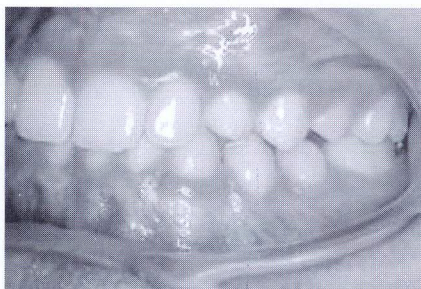

Figura 5

Transposición dentaria canino-premolar. Caso clínico.

Abdala, José Simón

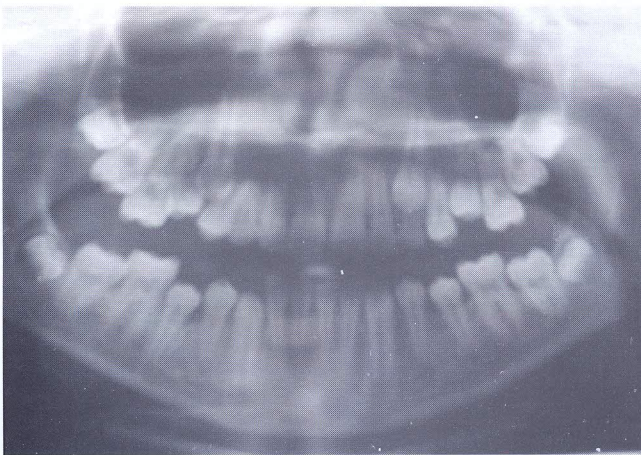

Figura 6

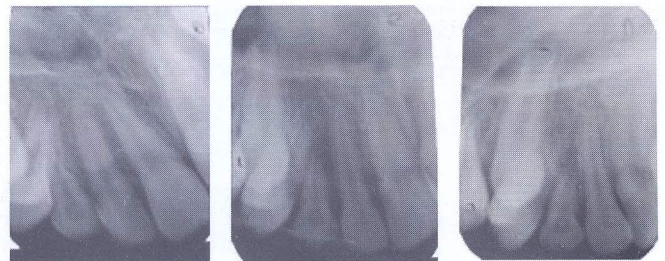

Figura 7

clase III esquelética y I dentaria, prognatismo inferior, deep bite esquelético, crecimiento remanente antihorario, ángulo interincisivo aumentado, incisivos inferiores levemente retroinclinados, sínfisis amplia, espacios suboccipitales en la norma, perfil recto (figura 8).

OBJETIVOS DEL TRATAMIENTO

Al presentar una correcta relación de clase I dentaria tanto molar como canina, además de poseer un excelente equilibrio y proporción facial y funciones en la norma, fueron prioritarios los siguientes objetivos:

- Resolver la transposición de la pieza dentaria 1.3.
- Lograr llave canina.
- Obtener oclusión orgánica.
- Corregir giroversiones dentarias y nivelar plano oclusal.
- Armonizar y coordinar arcos dentarios.
- Mantener proporciones faciales.

DESARROLLO DEL TRATAMIENTO

La mayor dificultad para corregir la posición alterada de canino-premolar en transposición completa lo constituye la factibilidad de interferencias y reabsorción radi-

cular y además el control de la adecuada angulación e inclinación de las piezas dentarias movilizadas.

Las bandas y brackets utilizados corresponden a la técnica de arco recto prescripción Roth con slot de .022" x .028". Las bandas superiores con triple tubo por vestibular (el tubo auxiliar de .018" x .025") y cajas palatinas de .036" x .072". Las bandas de los primeros molares inferiores con doble tubo vestibular. Tubos adheridos por vestibular en segundos molares.

Se realizó la liberación coronaria del 1.3 y exodoncia de 5.3. Se inició con arco níquel titanio superelástico en la secuencia de .014"- .018", luego arco de acero superior .018 con círculo para traccionar con módulos elásticos a la pieza 1.3 hacia mesial. Previamente se colocó planilla de altura para disminuir entrecruzamiento, reforzar anclaje y permitir armar el arco inferior (figuras 9 y 10). No fue ligado al arco el brackets del 1.4 independizándolo del sistema.

Al traccionar el canino, con fuerza

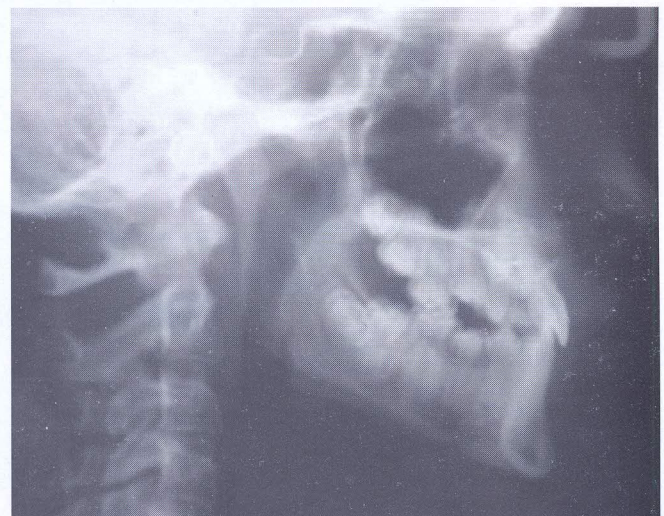

Figura 8

Transposición dentaria canino-premolar. Caso clínico.

Abdala, José Simón.

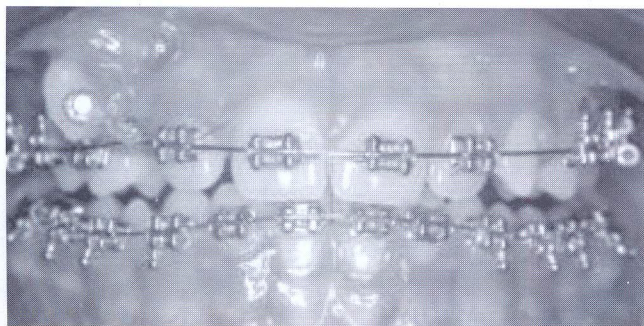


Figura 9

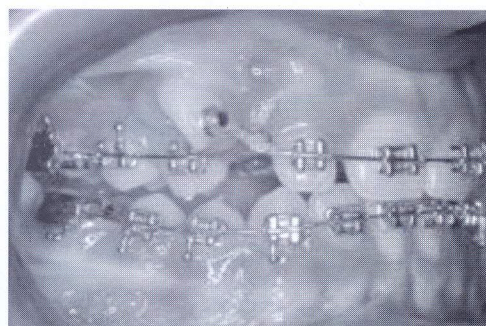


Figura 10

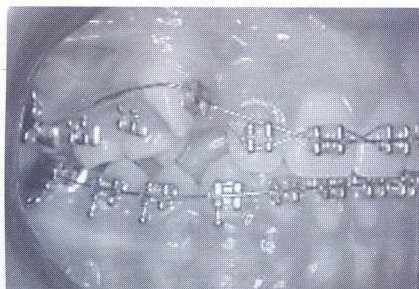

Figura 11

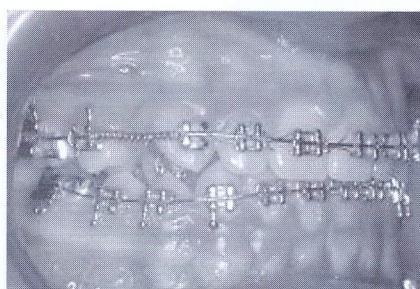


Figura 12

aplicada lejos del centro de resistencia, el desplazamiento dentario se realizó en giroversión, motivo por el cual luego fue corregida su rotación con arcos de níquel-titanio superelástico de .014" y después .018" (figura 11). Con resorte abierto de nitinol se lo acercó a posición ideal. El 1.4 fue desplazado a palatino por el movimiento del canino (figura 12).

Figura 13

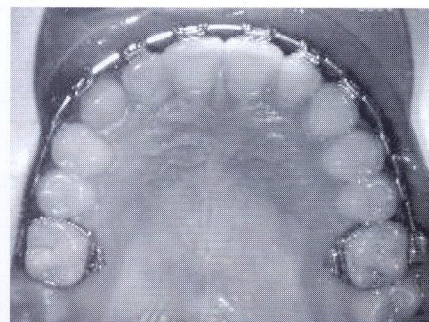
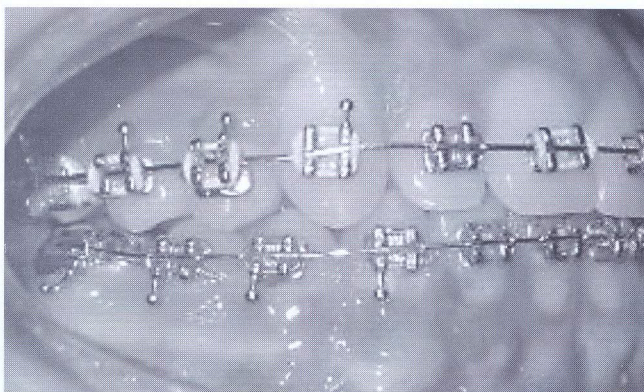


Figura 14

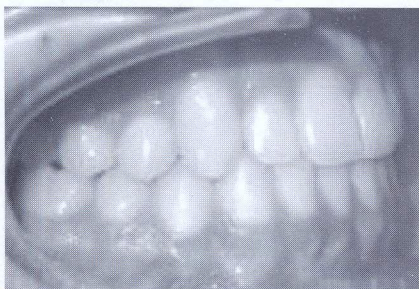

Figura 15

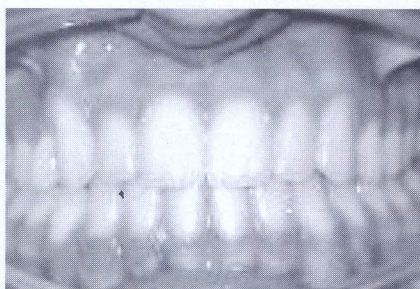


Figura 16

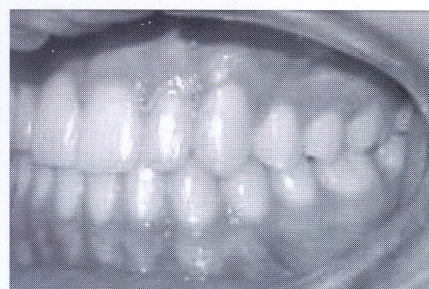
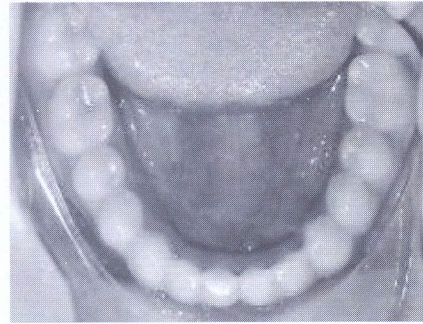
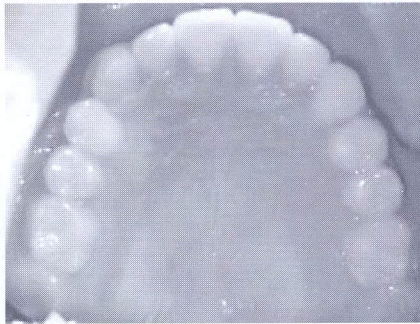

Figura 17

Transposición dentaria canino-premolar. Caso clínico.

Abdala, José Simón

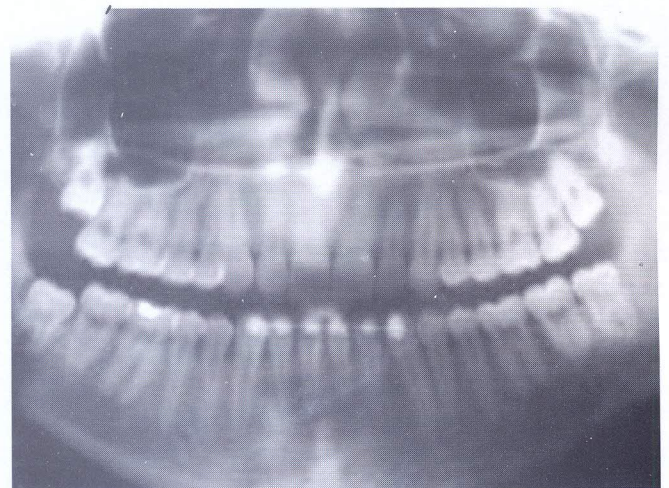
Figura 18**Figura 19**

A través de un arco seccional de TMA de .016" x .022" insertado en el tubo auxiliar de la banda del 1.6 se lo llevó a vestibular.

Para lograr torque radículo-vestibular del premolar transposicionado se le colocó brackets invertido correspondiente a la pieza 4.4 y al canino derecho el brackets del 2.3 con el objeto de disminuir su tip positivo y mejorar la posición radicular. Se trabajó con arco rectangular superelástico de .019" x .025" (figuras 13, 14).

Se concluye la parte activa con arcos braided de .021" x .025".

Se colocó contención fija inferior y placa de Hawley superior.

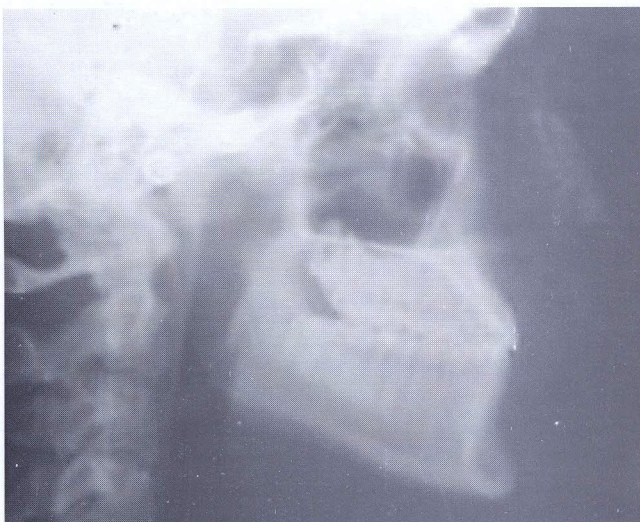
**Figura 20****RESULTADOS**

Los objetivos propuestos al iniciar el tratamiento fueron alcanzados:

Las piezas dentarias 1.3 y 1.4 fueron ubicadas correctamente en el arco dentario y sus raíces adecuadamente posicionadas. Se logró guía canina-incisiva con buen acople anterior (figuras 15, 16, 17, 18, 19). La radiografía panorámica final no presentó raíces dentarias con signos de reabsorción a pesar de la dificultad del caso clínico (figura 20). El balance facial fue mantenido (figura 21).

CONTROL A DISTANCIA

Se realizan controles periódicos, y a 3

**Figura 21**

Transposición dentaria canino-premolar. Caso clínico.

Abdala, José Simón.

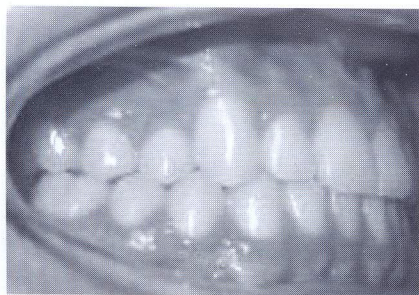


Figura 22

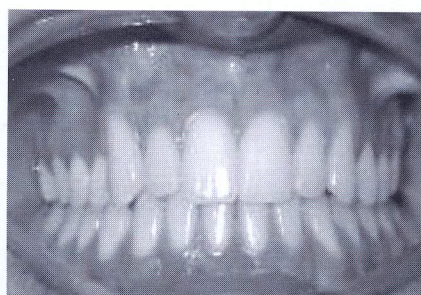

Figura 23

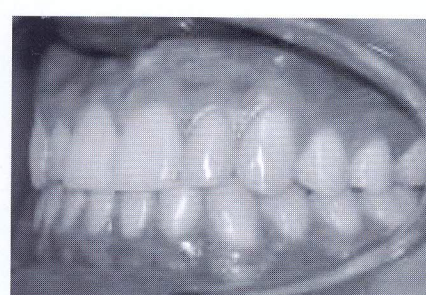


Figura 24

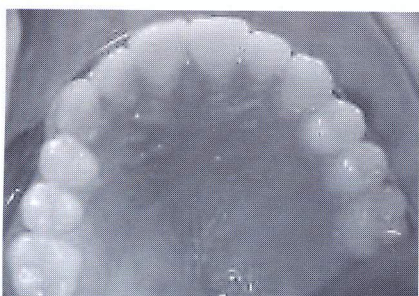


Figura 25

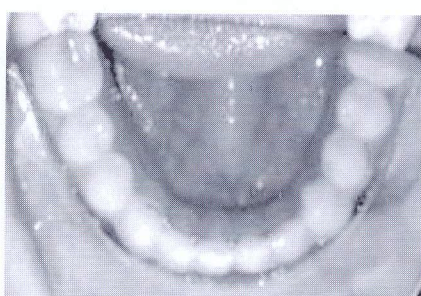


Figura 26

años de finalizado el tratamiento presenta estabilidad oclusal, guía incisiva y canina sin interferencias, aceptable estética

dentaria y salud periodontal (figuras 22, 23, 24, 25 y 26).

DISCUSIÓN

Todo tratamiento de ortodoncia debe basarse en un diagnóstico certero y una biomecánica adecuada, más, tratándose de la transposición completa canino-premolar, cuya corrección puede ir acompañada de riesgos muy graves como reabsorción radicular y pérdida de soporte óseo, entre otros (2).

La posición alta del canino y su ubicación vestibular fueron factores favorables. El uso de la técnica segmentada se constituyó en un agente muy importante para solucionar la transposición (3). El tiempo y la colaboración del paciente influyeron sin dudas en lograr los objetivos propuestos.

BIBLIOGRAFÍA

1. BARBERÍA E., CARDOSO C., MAROTO M., VILLALÓN G. Sospecha temprana de alteraciones en la trayectoria eruptiva de los caninos, *Dental Practice Report*, 200)
2. ANCHIETA RAMOS D., DARUGE JUNIOR E., DARUGE E., MORAIS F., "ET AL" (2005), Transposición dental y sus implicancias éticas y legales. *Revista ADM*, 62, 5: 185-190
3. BENEDETTI M., (2005); Doppia transposizione canino premolare, caso clínico- *Virtual Journal of Orthodontic*- 6, 4:10-13.
4. PECK L., PECK S., (1995), Classification of Maxillary Tooth transposition. *Am. J. Orthod. Dentofac. Ortop.- St. Louis*; 107:505-17.
5. JOSHI M., BHATT N., (1971) Canino Transposition, *Oral Surg. Oral Med. Oral Pathol.*; 31:49-54.
6. PECK S., PECK L., KATAJA M. (1998) Mandibular lateral incisor-canine transposition, concomitant dental anomalies and genetic control. *Angle Orthod.*; 68: 455-456.
7. JOSHI M., GASTONDE S., (1996). Canine transposition of extensive degree: case report. *Br. Dent. J.*; 121 2:121-122.
8. PECK L., PECK S., ATTIA Y. (1993) Maxillary canino-first premolar transposition, associated dental anomalies and genetics basis. *Angle Orthod Appleton* 63, 2: 199-210.
9. SILVA R., (2003). Transposicao incisivo lateral-canino inferior: relato de caso. *R. Clin. Orton. Dental Press Maringá*, 2,2: 83:87.
10. CHAUSHU S., ZILBERMAN Y., BECKER A., (2003), Maxillary incisor impaction and its relationship to canine displacement, *Am J Orthod Dentofacial Orthop* 124, 2:144-150.
11. BOCCHIERI A., BRAGA G., (2002) Correction of a bilateral maxillary canine-first premolar transposition in te late mixed dentition, *Am J Orthod Dentofacial Orthop*, 121 2:120-8.
12. SHAPIRA Y., KUFTINEC M., (2001), A unique treatment approach for maxillary canine-lateral incisor transposition, *Am J Orthod Dentofacial Orthop*; 119, 5:540-5.
13. GREGORET J., (1997). *Ortodoncia y Cirugía Ortognática*. Ed. Espaxs. Barcelona. España. 40-44.
14. MAZZOCCHI ALBERTO (1997) Maxillary canine-premolar transposition: Case Report - *Virtual Journal of Orthodontics*.